

УДК 004.932:616-073.7

Д.А. БОЙКО, аспирант, НТУ "ХПИ",

А.Е. ФИЛАТОВА, канд. техн. наук, доц., НТУ "ХПИ"

МЕТОД ВИЗУАЛИЗАЦИИ ПАТОЛОГИЧЕСКИХ СТРУКТУР НА МАММОГРАММАХ

Рассмотрены методы цифровой фильтрации маммограмм. Определены особенности влияния различных видов фильтров на методы нахождения границ патологий на маммограммах. Предложен модифицированный метод Собеля и цифровой фильтрации для улучшения визуализации патологии на маммограммах. Ил.: 3. Библиогр.: 9 назв.

Ключевые слова: цифровая фильтрация, маммограмма, метод нахождения границ.

Постановка проблемы. На сегодняшний день наблюдается рост количества больных раком молочной железы, поэтому выявление этого заболевания на ранних стадиях является важной задачей в медицине [1]. Существует ряд обследований, которые помогают выявить патологии молочной железы: ультразвуковое исследование, маммография, компьютерная томография (КТ), КТ с контрастированием. Из вышеперечисленных методов маммография обладает достаточной информативностью, особенно на ранних этапах нахождения патологии молочной железы (МЖ), является наиболее безопасным и сравнительно недорогим методом. Поэтому создание системы анализа маммограмм для помощи постановки диагноза врачу-маммологу является актуальной задачей.

Анализ литературы. На сегодняшний день существует ряд симптомов, которые помогают выявить отклонения в МЖ. Маммография – раздел медицинской диагностики, занимающийся неинвазивным исследованием молочной железы, преимущественно женской [2]. Данный метод позволяет не только определить наличие изменений в тканях МЖ, но и оценить их размеры, характер, распространенность. При маммографии существует два основных признака наличия рака: микрокальцинаты и/или уплотнения [3]. Данная работа направлена на исследования методов фильтрации, определения границ и улучшения качества изображения для повышения достоверности определения патологии на маммограммах.

Методы повышения качества визуализации патологических структур состоит из следующих этапов [4]:

1. Предобработка – включает в себя базовые функции для обработки

изображения: поворот, обрезка изображения, настройка оборудования.

2. Фильтрация/улучшение – фильтрация наиболее существенный этап, который состоит из двух задач. Первая задача включает в себя уменьшение помех и выявление полезного сигнала. Вторая задача данного этапа – в наименьшей степени исказить исходные изображения. Далее остановимся на данном этапе более подробно.

3. Сегментация – основная задача этапа сегментации заключается в обнаружении однородных областей на изображении, которые обладают общими характеристиками, свойствами. Существует различные методы сегментации, их можно классифицировать следующим образом: пороговые методы, наращивание областей, выделение границ, текстурные методы.

4. Распознавание – служит для отнесения выделенных областей к тому или иному классу.

Для решения задачи визуализации патологических структур необходимо использовать 1 – 3 этапы обработки, которые рассматриваются в данной работе.

Целью данной статьи является разработка метода улучшения качества визуализации патологических структур на цифровых маммограммах на основе цифровой фильтрации.

Цифровая маммограмма – это двумерный дискретный набор, элементы которого находятся в диапазоне от 0 до 255 оттенков серого (рис. 1). Задача анализа маммограмм стоит в обнаружении различного рода патологий: опухоли, уплотнения, микрокальцинаты, которые на маммограммах находятся в высокочастотной составляющей изображений.

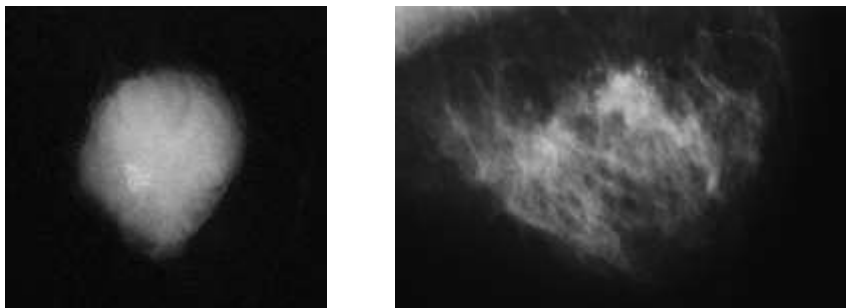


Рис. 1. Маммограммы опухолей с микрокальцинатами

Стандартные подходы к обнаружению границ (операторы Собеля, Прюита, Робетса, метод Канни) [5] на маммограмме не дают удовлетворительные результаты для нахождения патологии.

Анализ изображений показал, что качество визуализации патологий низкое из-за шума. Поэтому для улучшения качества изображения применяются стандартные методы фильтрации исходного изображения. Для исследования эффекта фильтрации был выбран метод медианной фильтрации [6] и обоснована апертура ядра 7×7 , которая составляет среднее значение размера артефакта на маммограмме. Методы, которые были рассмотрены выше, не дали практически никакого улучшения в результатах. При достаточно эффективной фильтрации швов происходит сглаживание не только артефактов, но и микрокальцинатов, спектр которых совпадает с импульсными помехами, что недопустимо при анализе маммограмм. Чтобы снизить сглаживающее действие медианного фильтра на выделения краев патологий, авторами предложено перед этапом медианной фильтрацией выполнить дополнительную фильтрацию повышения четкости границ для мелких компонентов маммограмм [7]. Для этого были проанализированы различные виды фильтров: высокочастотные, низкочастотные, полосовые.

Использование высокочастотных фильтров (ФВЧ) с различными ядрами позволило улучшить дальнейшее нахождение объектов патологических структур [8]. Однако последовательное применение ФВЧ привело к зашумлению маммограммы. Поэтому предложено использовать новое ядро, которое состоит из суммы двух ядер ФВЧ:

$$\begin{pmatrix} 1 & -2 & 1 \\ -2 & 5 & -2 \\ 1 & -2 & 1 \end{pmatrix} + \begin{pmatrix} 0 & -1 & 0 \\ -1 & 5 & -1 \\ 0 & -1 & 0 \end{pmatrix} = \begin{pmatrix} 1 & -3 & 1 \\ -3 & 10 & -3 \\ 1 & -3 & 1 \end{pmatrix}.$$

Полученный фильтр был применен к обработке изображений, что дало возможность увеличить резкость патологий и усилить границы объектов. На следующем этапе была применена медианная фильтрация с апертурой 7×7 . Методы Канни и Робетса не дали практически никаких результатов, поэтому не приведены на рис. 2. Линейное контрастирование дает возможность увеличить динамический диапазон изображения, улучшая визуализацию изображения. Но данные алгоритмы приводят к сглаживанию резких перепадов яркости изображений, что ухудшает работу фильтров нахождения границ и является недопустимым для обработки данного вида изображений [9].

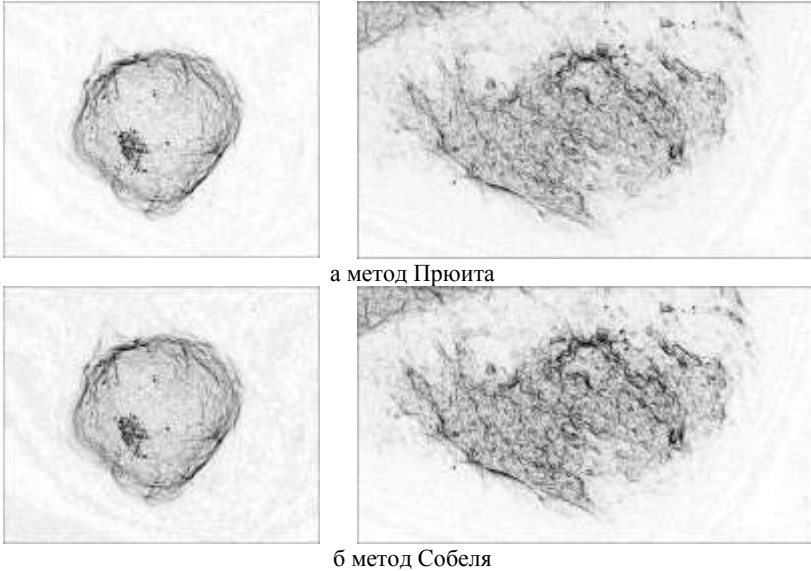


Рис. 2. Результаты метода нахождения границ после высокочастотной и медианной фильтрации (инверсные изображения)

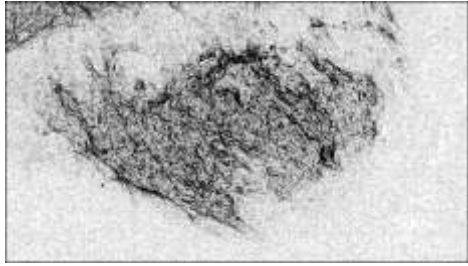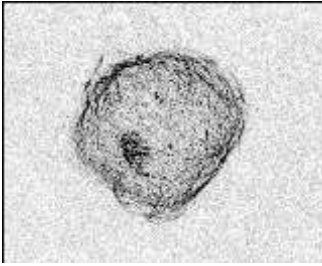
Так же авторами предложена модификация оператора Собеля, которая дала возможность усилить края объектов и перепады границ. Предлагается ввести коэффициент усиления $K \in [1, 5]$, при этом если $K = 1$, то оператор Собеля применяется без изменений (рис. 3):

$$\mathbf{G}_x = K \cdot \begin{pmatrix} -1 & -2 & -1 \\ 0 & 0 & 0 \\ 1 & 2 & 1 \end{pmatrix}, \quad \mathbf{G}_y = K \cdot \begin{pmatrix} -1 & 0 & 1 \\ -2 & 0 & 2 \\ -1 & 0 & 1 \end{pmatrix},$$

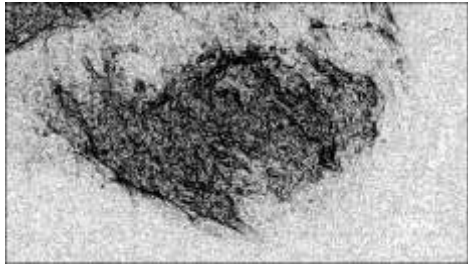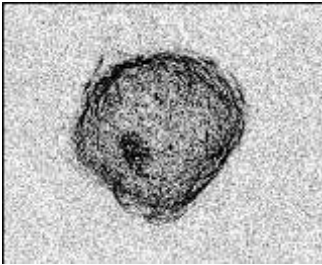
где \mathbf{G}_x , \mathbf{G}_y – модернизированные ядра оператора Собеля.

На рис. 3 приведем результаты обработки изображений с помощью модифицированного оператора Собеля.

Оператор Собеля применим лишь к отфильтрованному изображению на завершающем этапе после использования предложенного ФВЧ и медианной фильтрации с апертурой 7×7 , чтобы не усилить помехи и шумы.



а Метод Собеля с модифицированным оператором, $K=3$



б Метод Собеля с модифицированным оператором, $K=5$

Рис. 3. Результаты методов нахождения границ модифицированным оператором Собеля после ФВЧ и медианной фильтрации (инверсные изображения)

Выводы. В работе рассмотрены различные методы обработки цифровых изображений, предложена адаптация методов фильтрации и выделения границ для улучшения качества визуализации патологий на маммограммах. Дальнейшие исследования направлены на анализ свойств модернизированных апертур ФВЧ и метода нахождения границ патологических структур на маммограммах.

Список литературы: 1. *Доросевич А.Е.* Коммуникационные системы и опухолевый рост: актовая речь / *А.Е. Доросевич.* – Смоленск, 2007. – 44 с. 2. *Терновой С.К.* Лучевая маммология / *С.К. Терновой, А.Б. Абдураимов* – М.: ГЭОТАР-Медиа, 2007. – 128 с. 3. *Фишер У.* Маммография: 100 клинических случаев / *У. Фишер, Ф. Баум.* Под общ. ред. проф. *Н.В. Заболотской.* – М.: МЕДпресс информ, 2009. – 368 с. 4. *Пуятин Е.П.* Нормализация и распознавание изображений [Электронный ресурс] / *Е.П. Пуятин* – Режим доступа: <http://sumschool.sumdu.edu.ua/is-02/rus/lectures/pyutyatin/pyutyatin.htm>, свободный. – 2002. 5. *Яне Б.* Цифровая обработка изображений / *Б. Яне* – М.: Техносфера, 2007. – 583 с. 6. *Апальков И.В.* Удаление шума из изображений на основе нелинейных алгоритмов с использованием ранговой статистики / *И.В. Апальков, В.В. Хряцев* // Тр 17-й Межд конф по компьютерной графике, машинному зрению, обработке изображений и видео, GraphiCon'2007. – М.: МАКС Пресс, 2007. – С. 1-20. 7. *Петров Е.П.* Нелинейная цифровая фильтрация полутоновых изображений / *Е.П. Петров, И.С. Трубин, И.Е. Тихонов.*

// Радиотехника. – 2003 – № 5. – С. 7-10. **8. Гонсалес Р.** Цифровая обработка изображений / Р. Гонсалес, Р. Вудс. – М.: Техносфера, 2005. – С. 194-196. **9. Грузман И.С.** Цифровая обработка изображений в информационных системах / И.С. Грузман, В.С. Киричук, В.П. Косых, Г.И. Перетягин и др. – Новосибирск: Изд-во НГТУ, 2002. – 352 с.

Поступила в редакцию 01.04.2013

После доработки 17.05.2013

Статью представил д-р техн. наук, проф. НТУ "ХПИ" Поворознюк А.И.

УДК 004.932:616-073.7

Метод візуалізації патологічних структур на мамограмах / Д.О. Бойко, Г.Є. Філатова // Вісник НТУ "ХПИ". Тематичний випуск: Інформатика та моделювання. – Харків: НТУ "ХПИ". – 2013. – № 39 (1012). – С. 9 – 14.

Розглянуто методи цифрової фільтрації мамограм. Визначено особливості впливу різних видів фільтрів на методи знаходження границь патологій на мамограмах. Запропоновано модифікований метод Собеля і цифрової фільтрації для поліпшення візуалізації патологій на мамограмах. Іл.: 3. Бібліогр.: 9 назв.

Ключові слова: цифрова фільтрація, мамограма, метод знаходження границь.

UDC 004.932:616-073.7

The method of visualization of pathological structures of mammogram / D.O. Boyko, A.E. Filatov // Herald of the National Technical University "KhPI". Subject issue: Information Science and Modelling. – Kharkov: NTU "KhPI". – 2013. – №. 39 (1012). – P. 9 – 14.

In this article is considered the methods of digital filtering of mammograms. Were defined the features of the effect of different types of filters on methods for finding edges of pathology on mammograms. A modified method of Sobel and digital filtering were developed to improve the visualization of pathology at the mammograms. Figs.: 3. Refs.: 9 titles.

Keywords: digital filtering, mammogram, method of finding edges.